フリーストール飼養乳牛における乾乳期削蹄の持続効果
（指導参考事項）

北海道農研究センター畜産草地部家畜管理研究室
執筆担当者　中村正斗

分娩前２ヵ月に削蹄した前・後肢蹄は、分娩後２ヵ月には内・外蹄形状の差異が生じて削蹄効果が消失する。また、フリーストール牛舎導入後から増悪する蹄球糜爛と内・外蹄荷重の不均衡によって、蹄病が発生すると推察された。

１　試験目的

フリーストール牛舎飼養では、従来の繋ぎ飼養より蹄病の発生が多く、蹄底潰瘍など後肢外蹄の蹄底角質に発生する疾病が多い。牛の削蹄の目的は正常な蹄形状を保ち、蹄に加わる体重配分を改善し、蹄の負重機能を維持することにある。本研究では、分娩前のフリーストール牛舎飼養乳牛を削蹄し、分娩前後の内・外蹄形状、内・外蹄荷重、蹄角質硬度および蹄球糜爛の程度の経時的変化を調査することにより、削蹄の持続効果および蹄病発症要因を明らかにする。

２　試験方法

(1)供試牛および供試期間：分娩予定日の２ヵ月前のフリーストール牛舎飼養乳牛 49 頭（初産 19 頭、２産 14 頭、３産以上 16 頭）に対して、標準的削蹄を実施。これを起点として４ヵ月間、月１回の頻度で計５回計測と評価を行った。
(2)蹄形状計測：前・後肢、内・外蹄について、背壁長、反軸側壁長、蹄踵高および蹄尖角度を計測（図１）。
(3)蹄角質硬度：蹄底蹄尖部、蹄球蹄底部および蹄壁の角質硬度をデュロメータで計測。
(4)蹄負面面積：負面スタンプ法により計測。
(5)蹄球糜爛：蹄球に浅いあばたや亀裂がない（スコア０）、複数の浅いあばたがある（スコア１）、複数の深いあばたがある（スコア２）、浅い V 字状の溝が形成される（スコア３）、深い V 字状の溝が形成されるか真皮が露出する（スコア４）の５段階に分類。
(6)内・外蹄荷重：分娩前２ヵ月の削蹄直後と分娩後２ヵ月に起立時の前・後肢、内蹄と外蹄の荷重をロードセルを用いて作製した内・外蹄荷重計測装置により測定。

３　試験成績

(1)削蹄直後と比べ、前・後肢ともに内蹄背壁長の増加が外蹄背壁長の増加に比べて大きかった。その結果、前・後肢内蹄蹄尖角度は低下した（図２）。一方、前・後肢ともに内・外蹄反軸側壁長の増加に顕著な違いはなかった。
(2)削蹄後２ヵ月経過すると、後肢外蹄蹄踵高が増加した。
(3)削蹄後３～４ヵ月で外蹄に対する内蹄負面面積割合は後肢では減少した。
(4)削蹄後４ヵ月で、後肢では外蹄の荷重が内蹄を上回り、前肢では逆に内蹄荷重が外蹄を大きく上回り、内・外蹄荷重の不均衡が生じた。ここで、再度削蹄すると内・外蹄荷重のバランスは分娩前２ヵ月の削蹄直後に近い値に戻った（図３）。
(5)前肢に比べて後肢の蹄角質硬度は低く、蹄球糜爛のスコアは高く、前・後肢蹄角質硬度はともに分娩後に低下した。蹄球糜爛スコアは後肢で分娩後１～２ヵ月で増加し、前肢では分娩後２ヵ月で増加した（図４）。
(6)分娩前２ヵ月に削蹄した前・後肢蹄は、分娩後２ヵ月には内・外蹄形状の差異が生じて削蹄効果が消失する。また、フリーストール牛舎導入後から増悪する蹄球糜爛と内・外蹄荷重の不均衡によって、蹄病が発生すると推察された。

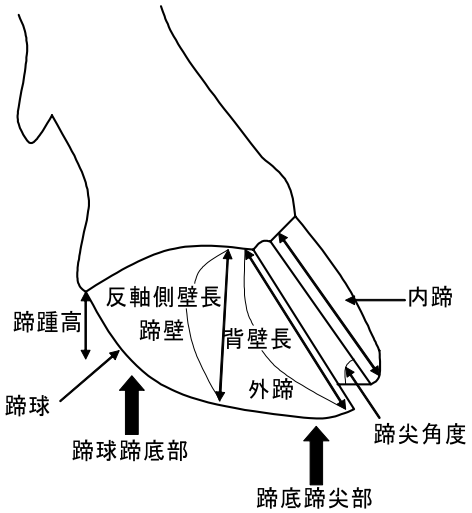

図１．蹄形状と角質硬度の計測・評価部位

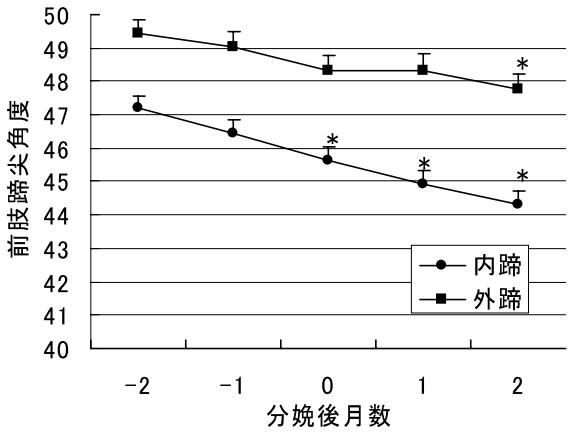

図２．前肢蹄尖角度の経時的変化
(平均値±標準誤差、*:分娩前２ヵ月との間に有意差あり(p<0.05)。)

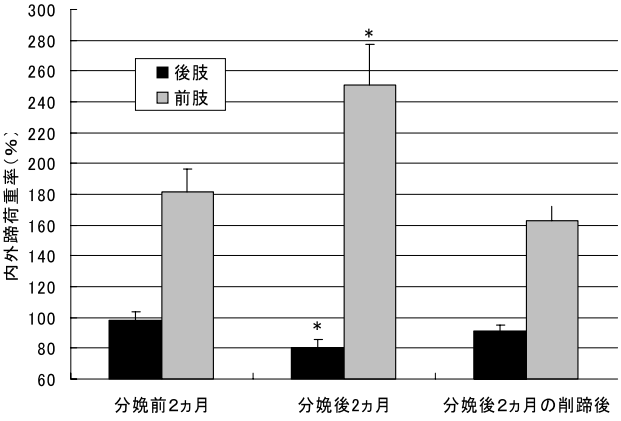

図３．内外蹄荷重率(内蹄荷重／外蹄荷重× 100) の変化(平均値±標準誤差、*:分娩前２ヵ月との間に有意差あり(p<0.05)。)

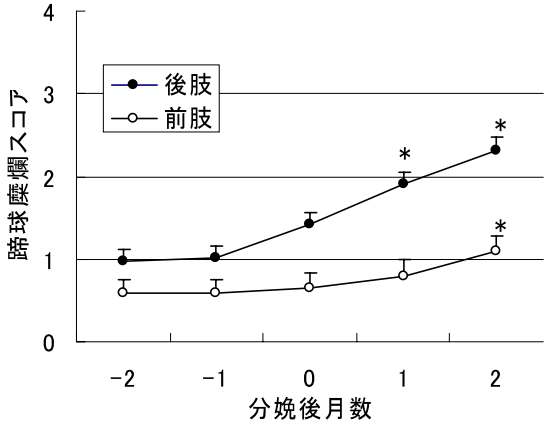

図４．蹄球糜爛スコアの経時的変化

４　試験結果及び考察

分娩前２ヵ月に削蹄したフリーストール飼養乳牛の前肢蹄および後肢蹄は削蹄後３～４ヵ月にはその形状が変化し、前・後肢ともに内蹄背壁長の増加および内蹄蹄尖角度の減少が認められ、内・外蹄の形状が明らかに異なってきた。

後肢内外蹄荷重率は分娩前２ヵ月の削蹄後では平均 98 %で、ほぼ内・外蹄均等荷重であったが、分娩後２ヵ月では平均 79 %まで減少し、外蹄の荷重割合が高まった。しかし、分娩後２ヵ月の削蹄後には後肢内外蹄荷重率は平均 91 %に戻ったことから、削蹄により内・外蹄荷重のバランスが改善されていることが確かめられた。後肢で外蹄の荷重割合が大きくなった理由としては、削蹄後２ヵ月以上経過すると後肢外蹄蹄踵高が増加したことが影響したと考えられた。また、前肢は分娩前２ヵ月の削蹄後においても内蹄荷重割合が大きかったが、分娩後２ヵ月には内蹄荷重割合が一層増加した。しかし、分娩後２ヵ月の削蹄後には分娩前２ヵ月の内外蹄荷重率に近い値に戻ったことから、前肢においても削蹄により内・外蹄荷重のバランスが改善されていることが認められた。前肢で内蹄荷重割合が常に大きかった理由としては、ほとんどの牛が前肢の前望において、X 状肢勢であったことが主たる原因と考えられた。

分娩後の蹄球糜爛スコアの上昇は、フリーストール牛舎での蹄と糞尿との接触およびコンクリート床歩行による擦過が主な原因と考えられた。また、分娩後に蹄角質硬度が低下したのは、蹄と糞尿との接触により蹄角質の水分含量が多くなったことが主たる原因と考えられた。さらに、前肢に比べて後肢の蹄球糜爛スコアが高く、蹄角質硬度が低かった。このことは、前肢に比べて後肢は糞尿で汚染する頻度が高いことおよび後肢蹄蹄踵高が前肢蹄踵高蹄に比べて低かったことなどによると考えられた。

5　普及指導上の注意事項

(1)削蹄は乾乳前期までに行い、分娩後２～３ヵ月で再び行うことが望ましい。

(2)乾乳期間中はコンクリート床の屋外パドック、分娩後１週からはコンクリート床のフリーストール牛舎飼養で得られた結果である。蹄の乾燥・硬化を図るため広く乾燥したパドックを利用するなど管理方法の改善が必要である。