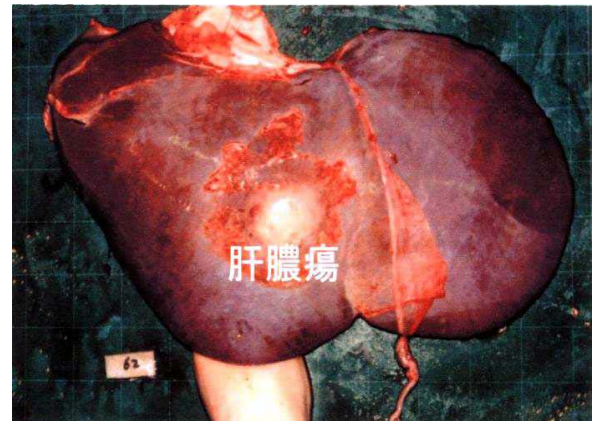


■ 乳用雄肥育牛における肝膿瘍の発生要因解析



育成期の上手な粗飼料給与による肝膿瘍の低減



肝膿瘍が見られた肝臓

■ 寒冷地における家畜糞、尿、雨水等の簡易分離技術



冬季間の雨水分離シート設置ラグーンの状態



約1年経過した雨水分離シート設置ラグーンの状態